

# Die Behandlung des Goldmann-Favre-Syndroms mit Cyclosporin A und Bromocriptin

J. Garweg<sup>1</sup>, M. Böhnke<sup>2</sup>, I. Mangold<sup>1</sup>

<sup>1</sup>Universitäts-Augenklinik Hamburg (Ärztlicher Direktor: Prof. Dr. med. J. Draeger)

<sup>2</sup>Univ.-Augenklinik Bern (Direktor: Prof. Dr. med. Körner)

## Zusammenfassung

In den letzten Jahren wurde immer wieder über eine Störung der zellulären und humoralen Immunantwort bei Patienten mit tapetoretinaler Degeneration berichtet, ohne daß bisher ein Zusammenhang zwischen den gefundenen immunologischen Veränderungen und diesen Erkrankungen gesichert werden konnte. Deshalb wurde eine immunsuppressive Therapie nicht diskutiert. Wir berichten hier über den spontanen Verlauf der vitreoretinalen Degeneration Goldmann-Favre und die Ergebnisse eines Behandlungsversuches mit Cyclosporin A und Bromocriptin an zwei Patienten. Ohne Therapie beobachteten wir eine langsam progrediente flache zentrale Retinoschisis mit einer fluoreszenzangiographisch nachweisbaren serösen Maculopathie bei erheblichen peripheren vitreoretinalen Veränderungen, ausgelöschtem ERG und gestörter Dunkeladaptation. Visus und Gesichtsfeld waren relativ stabil. Unter Therapie mit Cyclosporin A fanden wir eine Abflachung der zentralen Retinoschisis mit einem Rückgang des Macula-Ödems. In einem der beiden Fälle zeigte sich parallel ein erheblicher Visusanstieg unter Therapie, im zweiten Fall konnten wir eine deutliche subjektive Funktionsbesserung nicht objektivieren. Eine zusätzliche Therapie mit Bromocriptin zeigte keinen darüber hinausreichenden Effekt. Unter der Kombinationstherapie war allerdings eine Dosisreduktion des Cyclosporin A auf einen Vollblut-Spiegel von 70–100 ng/ml möglich.

## Therapy of Goldmann-Favre's Vitreo-Retinal Degeneration with Cyclosporin A and Bromocriptine

Up to now several reports have described a disturbance of humoral and cellular immune response in patients with tapetoretinal degeneration, but a pathogenic relation of the described immunological changes to the retinal disease was not established. Therefore immunosuppressive treatment has not been advocated for degenerative vitreoretinal disease. We now report about the natural course of Goldmann-Favre's vitreo-retinal degeneration and the results of a therapeutical trial with cyclosporin A and bromocriptine in two patients. Without therapy we saw a slowly progressive flat central retinoschisis with a serous macular exudation in fluorescein-angiography. Additionally we found peripheral vitreoretinal changes, mild cellular vitreal infiltration, extinguished electro-retinogram and disturbed dark adaptation. Visual acuity and visual field were quite stable. Under therapy with cyclosporin A we found a regression of the macular edema and flattening of the retinoschisis. One of the two cases showed a good improvement of visual acuity, in the other case a clear subjective improvement did not correlate with an increase in visual acuity. An additional therapy with bromocriptine did not bring further success, but we were able to reduce the cyclosporin A to a blood concentration of 70–100 ng per ml.

## Einleitung

Die unterschiedlichen hereditären degenerativen Veränderungen, die Glaskörper und Retina gemeinsam betreffen, werden als Gruppe der vitreoretinalen Erkrankungen zusammengefaßt. Man trennt dabei rein okuläre von solchen Krankheitsbildern mit zusätzlicher extraokularer Manifestation (Tab. 1; 9, 10, 12, 17, 22).

Unter die Gruppe der vitreoretinalen Degenerationen fällt auch das Goldmann-Favre-Syndrom, das erstmals 1957 bei einem Zwillingsgeschwisterpaar beschrieben wurde (1, 2).

Es ist eine seltene bilaterale auftretende progressive vitreoretinale Degeneration. Sie betrifft beide Geschlechter und wird autosomal-rezessiv vererbt (3, 5, 7, 9, 13, 17).

Tab. 1 Hereditäre Vitreoretinale Erkrankungen

Kongenitale Retinoschisis
Familiäre exsudative Vitreoretinopathie
Hereditäre vitreoretinale Degeneration Wagner
Schneckenspur-Degeneration
Goldmann-Favre Syndrom
Autosomal dominante Vitreoretinochoroideopathie
Gittrige Degeneration (Morbus Stickler)
(Degenerative Myopie)

Oft noch innerhalb des ersten Lebensjahrs fällt eine Nachtblindheit auf. Die Patienten klagen über eine progressive Sehstörung und weisen früh eine Katarakt auf.

Klinisch findet man eine zentrale und periphere Retinoschisis, die miteinander in Verbindung stehen können. Die zentrale Retinoschisis stellt sich primär wie eine hereditäre juvenile Retinoschisis dar und ist die Ursache der Visusminderung und des oft zu beobachtenden relativen Zentralskotoms. Man findet mikrozystische Macula-Veränderungen, peripher häufig ovale Innenschicht-Defekte und wechselnde Pigmentunregelmäßigkeiten, die teils denen der Retinitis pigmentosa ähneln.

Zu den klassischen Befunden gehören außerdem eine Verflüssigung und fibrilläre Degeneration des Glaskörpers mit feinen Strang- und Membranbildungen ähnlich der Wagnerschen Erkrankung. Die hintere Glaskörpergrenzmembran ist oft verdichtet und wirkt bisweilen wie eine präretinale Membran. Früh kommt es zu hinterer Glaskörperabhebung, wobei Adhärenzen im Bereich von peripheren Retinoschisis-Anteilen und Pigmentnarben erhalten bleiben und über Netzhaut-Traktionen die gehäuft beobachtete Ablatio retinae verursachen. Die Prognose amotio-chirurgischer Eingriffe ist schlecht, deshalb sollte die Indikation zur prophylaktischen Laser-Koagulation bei Netzhaut-Substanzdefekten weit gestellt werden. Schichtdefekte und die periphere Retinoschisis bedürfen im allgemeinen keiner Behandlung.

Dem Krankheitsbild wurden inzwischen verschiedene weitere Veränderungen zugeordnet: eine Opticus-Atrophie, retinale Gefäßsklerosierungen und Gefäßmembranstörungen, insbesondere auch perifoveale Kapillarleckagen mit der Folge eines zystoiden Macula-Ödems, zelluläre Glaskörperinfiltrationen und sporadisch auftretende Vorderkammer-Reizungen. Die Ausprägung der Veränderungen schwankt stark von Fall zu Fall, so daß der Anteil einer entzündlichen Komponente unklar bleibt (Tab. 2; 10, 11, 17).

Das ERG zeigt früh reduzierte bis ausgelöschte Potentiale, wobei die skotopischen vor den photopischen Antworten zurückgehen, da die Stäbchen früher als die Zapfen ausfallen. Gleichzeitig ist die Dunkel-Adaptation erheblich reduziert. Das Farbsehen zeigt diffuse Störungen mit Betonung des Blau-Gelb-Bereiches. Das EOG ist uncharakteristisch eingeschränkt (Tab. 4; 12, 13, 17, 24).

Das Gesichtsfeld weist Ausfälle unterschiedlicher Ausprägung je nach Lage der peripheren Retinoschisis auf.

In der Fluoreszenz-Angiographie findet man retinale Kapillar-Leckagen, ein zystoides Macula-Ödem und kapillare Perfusionsstörungen (Tab. 3; 9, 13, 15, 19).

Histologisch sieht man primär eine Degeneration der sensorischen Netzhaut (6).

**Tab. 2** Goldmann-Favre Syndrom (klinische Befunde\*)

Erbgang:	autosomal rezessiv
Periphere Retina:	Retinoschisis Pigment-Unregelmäßigkeiten Netzhaut-Substanzdefekte
Macula:	zystoides Ödem foveale Schisis
Glaskörper:	Verflüssigung fibrilläre Degeneration Traktionen hintere Glaskörperabhebung
Anderes:	Cataracta complicata Myopie
Charakteristisch:	Nachtblindheit beidseitiger Befall progressive Erkrankung

\* (nach J. Schulman, S. Merin: Hereditary Vitreoretinal Degeneration. In: D. A. Newsome (Ed.): Retinal Dystrophies and Degenerations. Raven Press 1988)

**Tab. 3** Goldmann-Favre Syndrom (weitere ophthalmologische Befunde)

Gesichtsfeld:	variable Ausfälle je nach Lage und Ausdehnung der Retinoschisis
Fluoreszenz-Angiographie:	retinale Kapillar-Leckagen zystoides Macula-Ödem Kapillar-Verschlüsse

**Tab. 4** Goldmann-Favre Syndrom (Psycho- und Elektrophysiologische Befunde)

Dunkeladaptation:	monophasische bzw. abgeflachte Kurve
ERG:	subnormal bis ausgelöscht Funktion der Stäbchen eher beeinträchtigt als die der Zapfen
EOG:	subnormal bis ausgelöscht
Farbsehen:	schwankende Befunde

Differentialdiagnostisch muß an die kongenitale Retinoschisis, die familiäre exsudative Vitreoretinopathie, die Wagnersche Degeneration und die Sticklersche progressive Arthro-Ophthalmopathie gedacht werden (Tab. 1; 4, 9, 10, 17).

Im Unterschied zu diesen Erkrankungen weist das Goldmann-Favre-Syndrom jedoch eine zentrale und periphere Retinoschisis, pigmentosa-artige Pigmentverschiebungen, Nachtblindheit, ein vermindertes bis ausgelöschtes ERG, eine progressive Visusminderung und einen autosomal rezessiven Erbgang auf (10, 17).

#### **Bisherige immunologische Untersuchungen**

In der Literatur findet man immer wieder Hinweise auf immunologische Veränderungen bei Patienten mit hereditären Netzhaut-Erkrankungen, die allerdings bisher kein einheitliches Bild ergeben.

Die wichtigsten systemisch-immunologischen Befunde sind eine Erhöhung der T-Helfer-Zellzahl und eine Erniedrigung der Suppressor-T-Zellzahl im Vergleich zu Gesunden (14, 15, 18–21). Von verschiedenen Arbeitsgruppen wurden bei Patienten mit Retinitis pigmentosa antiretinale Antikörper nachgewiesen, jedoch fand man diese in gleicher Häufigkeit auch bei anderen, insbesondere entzündlichen Vorder- und Hinterabschnitts-Erkrankungen (16, 18, 19).

Schließlich wurden bei jedem vierten Patienten mit einer Retinitis pigmentosa Interleukin 2-Rezeptoren auf den Zelloberflächen der Lymphozyten nachgewiesen, bei einer seitens Alter und Geschlecht vergleichbaren Probanden-Gruppe jedoch in keinem Fall. Interleukin 2 ist ein Zell-Wachstumsfaktor, der das Wachstum bestimmter Immunozytenlinien in der Zellkultur stimuliert, aber auch in vivo das Immunsystem beeinflusst (21).

Ein ursächlicher Zusammenhang zwischen den bisher bekannten immunologischen Auffälligkeiten und den ophthalmologischen Veränderungen ist bislang nicht klar. Therapeutische Konsequenzen ergaben sich aus den Ergebnissen nicht.

Therapie-Versuche mit Phosphatiden bei Patienten mit Retinitis pigmentosa, die für den Netzhaut-Stoffwechsel von erheblicher Bedeutung sind, wurden inzwischen als erfolglos beendet (23).

### Material

Für das Goldmann-Favre-Syndrom ist bisher eine Therapie nicht bekannt. Das Krankheitsbild weist morphologische Kriterien der Retinitis pigmentosa auf, zusätzlich entzündliche und exsudative Veränderungen im Sinne von Gefäß-permeabilitätsstörungen mit einem Macula-Ödem. Deshalb untersuchten wir den Effekt einer immunsuppressiven Therapie mit Cyclosporin A und Steroiden bei zwei Patienten mit dieser Erkrankung.

Wegen einer deutlichen Visusminderung erhielten beide Patientinnen Steroide, die keine Besserung brachten. Daraufhin wurde zusätzlich zu einer Basismedikation mit Prednison 10 mg/d Cyclosporin A mit einem Vollblut-Wirkspiegel zwischen 100–130 ng/ml verabreicht. Vorher wurden die Patientinnen ausführlich und sorgfältig über die Prognose der Erkrankung, die Risiken der Therapie und die Möglichkeit eines Therapieabbruchs informiert.

### Kasuistiken und Ergebnisse

Die erste Patientin (23 Jahre) hat einen gleichermaßen betroffenen Bruder. Die Eltern und ein weiterer Bruder sind klinisch gesund, so daß auf einen autosomal rezessiven Erbgang geschlossen werden kann.

Die Patientin bemerkte erstmals mit 16 Jahren eine Nachtblindheit und Herabsetzung der Sehschärfe. Zum Zeitpunkt der Diagnosestellung war die Patientin 20 Jahre alt, der Visus betrug 0,2 und 0,15. Das Gesichtsfeld zeigte beidseits diffuse Ausfälle, links ein relatives Zentralskotom. Am Fundus eine geringe Papillenabblassung, eine zentrale Retinoschisis, peripher präretinale Glaskörperverdichtung und Unregelmäßigkeiten des Pigmentepithels sowie eine deutlich zelluläre Glaskörperinfiltration.

Die Dunkeladaptation war erheblich gestört, das ERG praktisch ausgelöscht, geringe Farbsehstörungen nachweisbar (Tab. 5).

1985 war eine akute Sehschärfeminderung rechts unter Steroiden zurückgegangen. Der Visus nach Steroidbehandlung betrug rechts 0,3 und links 0,16 bis 0,20 (Zahlen). 1989 klagte sie erneut über eine akut aufgetretene Sehstörung auf ihrem besseren rechten Auge. Die Sehschärfe rechts betrug 0,20, links 0,15 (Zahlen). Wir fanden eine mäßige Vorderkammer-Reizung (Tyndall +, Zellen +), am Fundus eine geringe Zunahme des Macula-Ödems, eine venöse Hyperämie mit Kaliberschwankungen und diskreten periphlebitischen Veränderungen der retinalen Gefäße. Serologisch zeigte der indirekte Immunfluoreszenztest zum Nachweis von antinukleären Antikörpern einmalig eine schwach positive Reaktion, diese konnte bei einer Kontrolle jedoch nicht bestätigt werden. Alle übrigen immunolo-

Tab. 5 Patient S. G., 23 Jahre

Familien-Anamnese	ein Bruder ist nachtblind ein weiterer Bruder und die Eltern sind gesund
Erbgang	autosomal rezessiv
Alter bei Erstmanifestation	16 Jahre
Goldmann-Favre Diagnose	20 Jahre
Ophthalmologische Befunde bei Diagnose	
Korr. Sehschärfe (R/L)	0.2/0.15
Gesichtsfeld (R/L)	langsam progrediente periphere Ausfälle R > L
Fundoskopie (R/L)	Papille normal bis geringgradig abgeblaßt zentrale Retinoschisis zelluläre Glaskörper-Infiltration periphere präretinale fibrilläre Degeneration Pigmentepithel-Veränderungen
Elektrophysiologische Befunde bei Diagnose	
Dunkeladaptation (R/L)	erheblich eingeschränkt
ERG (R/L)	skotopische und photopische Restpotentiale
Farbsehen	geringe Einschränkung der Farbdiskrimination, insbesondere für kurze Wellenlängen



gischen Parameter waren wie bei der Voruntersuchung 1985 auffällig. Eine Bestimmung der T-Zell-Subpopulationen wurde nicht durchgeführt.

Eine achtwöchige Steroidtherapie besserte den Befund diesmal nicht, der Visus fiel weiter ab auf 0,1 beidseits bei stark schwankendem Nahvisus. Deshalb beschlossen wir gemeinsam mit der Patientin einen Versuch mit Cyclosporin A und Steroiden, worunter sich innerhalb 5 Wochen eine deutliche subjektive Befundbesserung zeigte. Seit 15 Monaten ist unter der Behandlung der Befund stabil (Abb. 1). In den Nachbildern der Fluoreszenz-Angiogramme vor Behandlungsbeginn und nach einjähriger Behandlung mit Cyclosporin A und 10 mg Prednison zeigt sich ein Rückgang des Macula-Ödems. Klinisch sah der Befund ruhiger, jedoch bis auf einen Rückgang der zellulären Glaskörper-Infiltration nicht grundsätzlich verändert aus.

Als Nebenwirkung der Therapie beobachteten wir einen behandlungsbedürftigen Hypertonus und einen Anstieg des Serum-Kreatinins von 0,7 auf 1,1 mg/dl, die im Verlauf der Behandlung stabil waren. Ab November 1989 reduzierten wir die Cyclosporin-Medikation auf einen Wirkspiegel zwischen 70–100 ng/ml und gaben zusätzlich Bromocriptin in einer Dosis von zweimal 2,5 mg pro Tag. Einen Unterschied in der Hauptwirkung oder der Ausprägung der Nebenwirkungen im Vergleich zur alleinigen Cyclosporin-Therapie sahen wir nicht.

Im weiteren entschlossen wir uns zu einer Beendigung der Cyclosporin-Therapie. Vier Wochen nach dem Absetzen der Cyclosporin-Therapie beobachtete die Patientin eine Verschlechterung der Sehschärfe beidseits, insbesondere des Nahsehens. Sechs Wochen nach Absetzen der Medikation fanden wir einen Rückgang des Visus beidseits auf 0,1, im Fluoreszenzangiogramm eine Zunahme der Exsudation im Maculabereich beidseits.

Bei der zweiten Patientin und ihrer eineiigen Zwillingsschwester wurde bei der Einschulungsuntersuchung eine unklare Visusminderung und mit 10 Jahren eine Nachtblindheit festgestellt. Die Abbildungen 2 und 3 zeigen das jeweils linke Auge der beiden Geschwister zu diesem Zeitpunkt. Beide Eltern sind gesund, der Erbgang somit als rezessiv einzuordnen. Die Schwester weist einen seit 5 Jahren stabilen Befund auf.

Bei Diagnosestellung mit 17 Jahren betrug der Visus der Patientin 0,5 und 0,32 (Zahlen) und sie bot beidseits eine inkomplette konzentrische Gesichtsfeldeinschränkung. Am Fundus sahen wir nasal der Papille und zentral eine Retinoschisis, ferner im Bereich der nasalen mehr als der temporalen Gefäßbögen kleinfleckige Depigmentierungen. In der mittleren und äußeren Peripherie fanden wir präretinale Glaskörperverdichtungen und eine milde zelluläre Glaskörper-Infiltration. Die Dunkeladaptationskurve war deutlich abgeflacht, das ERG ausgelöscht (Tab. 6).

1988 war wegen einer spontanen Glaskörperblutung links eine Vitrektomie mit Endodiathermie der Blutungsquelle durchgeführt worden. Einige Monate später stellte die Patientin sich mit einer akuten Visusminderung auf dem Partnerauge bei uns vor. Klinisch zeigte sich eine geringe Zunahme des Macula-Ödems und auch der zellulären Glaskörper-Infiltration, wobei das rechte Auge stärker betroffen war. Alle untersuchten Serum-Parameter lagen im Normbereich. Wir behandelten zunächst mit Steroiden in einer Anfangsdosis von 1,5 mg/kg Körpergewicht. Da sich der Befund innerhalb 6 Wochen nicht besserte, entschlossen wir uns auch hier zu einer zusätzlichen Cyclosporin-Therapie. Innerhalb von acht Wochen kam es zu einem Visusanstieg rechts von 0,5p auf 1,0p, der bei mehreren Kontrollen stabil blieb (Abb. 4).

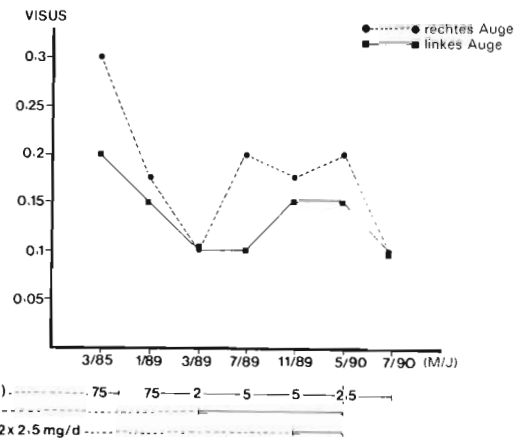


Abb. 1 Patient S. G., Entwicklung der Sehschärfe im Verlauf der Behandlung

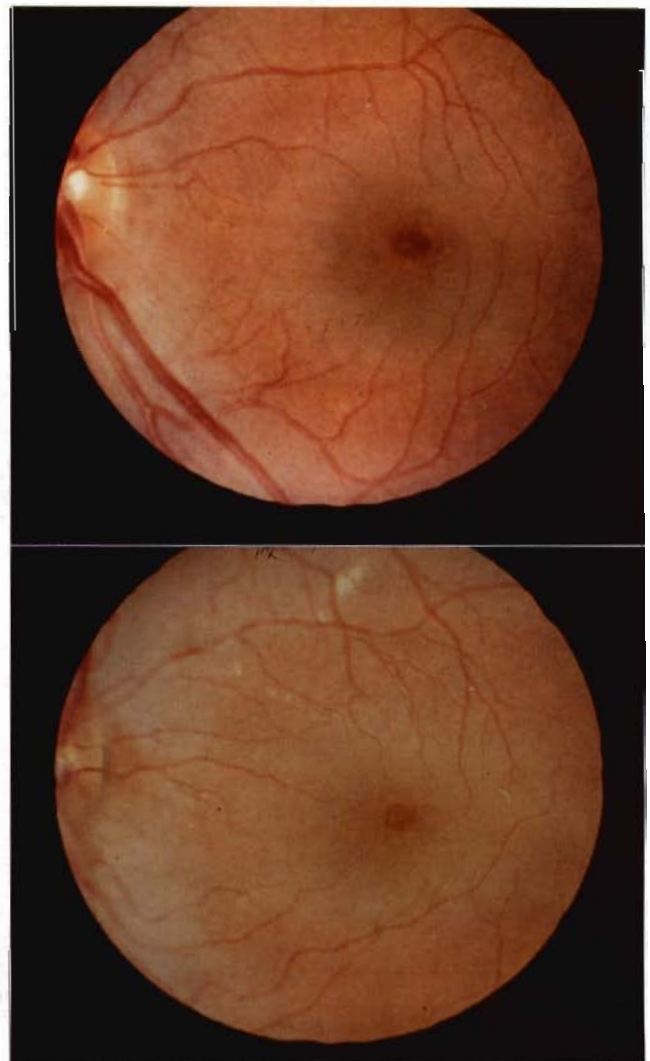


Abb. 2 Patient K. S., linkes Auge, Befund im zehnten Lebensjahr

Abb. 3 Zwillingsschwester K. A. der Pat. K. S., linkes Auge, Befund im zehnten Lebensjahr

Tab. 6 Patient K. S., 19 Jahre

Familien-Anamnese	identischer Befund bei der Zwillingsschwester, keine Krankheitszeichen bei den Eltern
Erbgang	unklar, autosomal rezessiv?
Alter bei Erstmanifestation	6 Jahre
Goldmann-Favre Diagnose	17 Jahre

Ophthalmologische Befunde bei Diagnose

Korr. Sehschärfe (R/L)	0.5/0.32
Gesichtsfeld (R/L)	diffuse konzentrisch angeordnete Ausfälle in der Peripherie R/L
Fundoskopie (R/L)	Papille normal peripapilläre zentrale Retinoschisis milde zelluläre Glaskörper-Infiltration periphere präretinale fibrilläre Degeneration multiple fleckförmige Depigmentierungen

Elektrophysiologische Befunde bei Diagnose

Dunkeladaptation (R/L)	erheblich eingeschränkt
ERG (R/L)	seit zehntem Lebensjahr ausgelöscht
Farbsehen	nicht untersucht

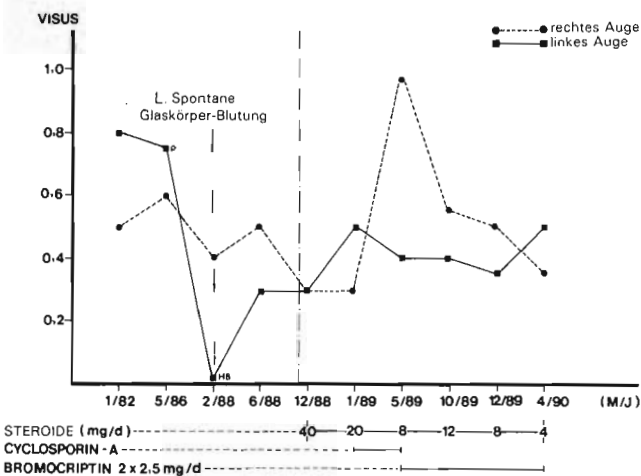


Abb. 4 Patient K. S., Entwicklung der Sehschärfe im Verlauf der Behandlung

Die Fluoreszenzangiogramme des vornehmlich betroffenen rechten Auges vor Cyclosporin-Behandlung (Abb. 5a) und sechs Wochen nach Therapie-Beginn (Abb. 5b) zeigen den Rückgang des Macula-Ödems. Nach vier Monaten mußte die Therapie wegen einer die Patientin erheblich belastenden Hypertrophie abgesetzt werden.

Da wir ohne Therapie einen erneuten Visusabfall erwarteten, empfahlen wir der Patientin eine Therapie mit Bromocriptin 2 x 2,5 mg pro Tag, worunter wir seither einen langsamen Visusabfall rechts um etwa eine Stufe alle sechs Wochen bei erneuter Zunahme des Macula-Ödems beidseits beobachteten.

Nach zwölfmonatiger Therapie mit Bromocriptin 2 x 2,5 mg und Prednison 4 mg pro Tag ist der Visus rechts auf 0,4 partiell abgesunken, links stabil bei 0,5. Der Befund hat sich im Vergleich der Fluoreszenzangiogramme nach Absetzen der Cyclosporin-Therapie unter Bromocriptin-Behandlung (Abb. 5b bis d) verschlechtert.

Diskussion

Bei Patienten mit hereditären Netzhaut-Erkrankungen sind wiederholt immunpathologische Krankheitsmechanismen diskutiert worden.

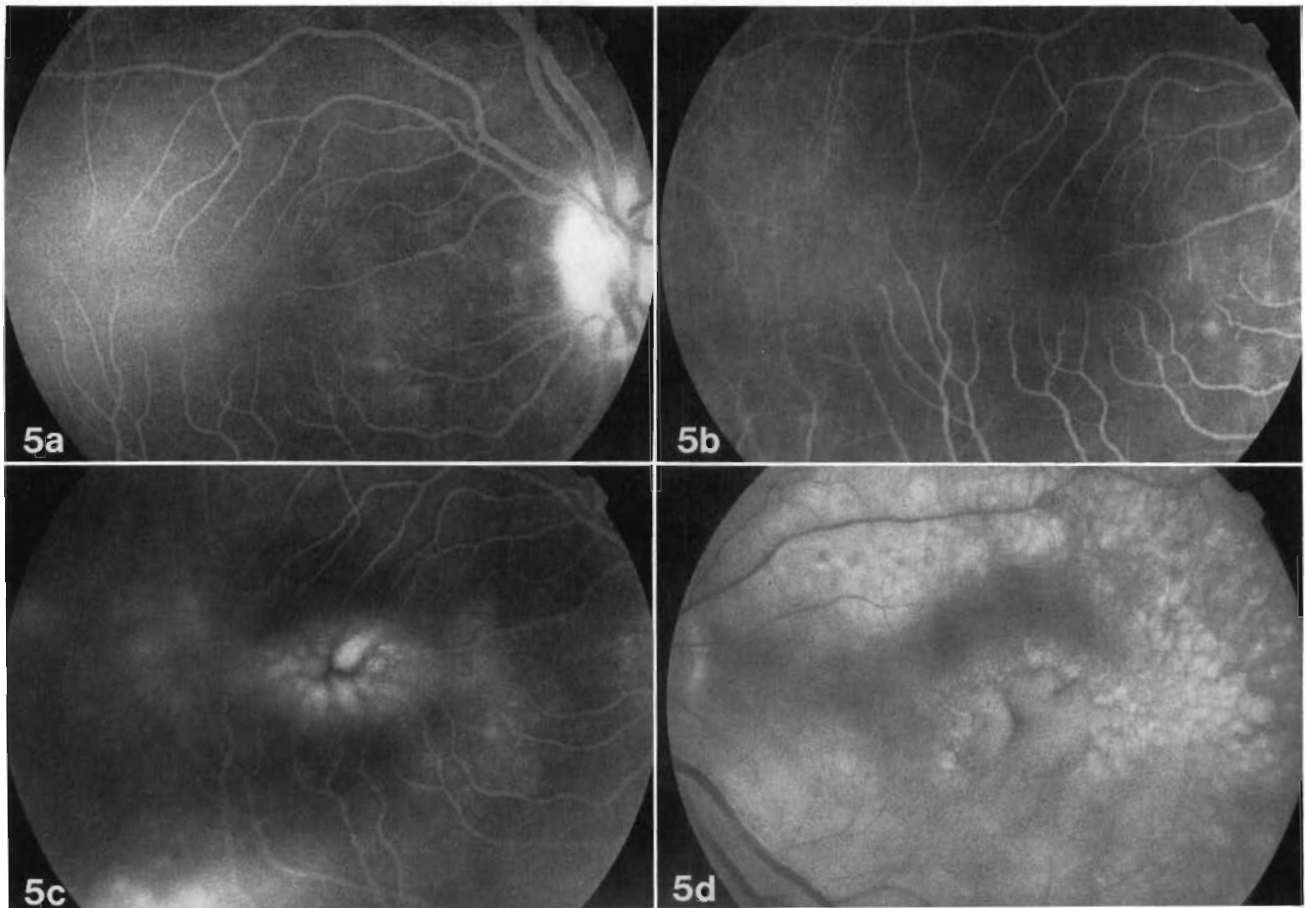
Von *Heckenlively* und *Chant* wurden bei Patienten mit hereditären Netzhauterkrankungen, aber auch anderen Augenerkrankungen, in 33-37% antiretinale Antikörper im Serum, vorwiegend IgG, und korrespondierend dazu krankheitsgruppenspezifische fluoreszenzangiographische Veränderungen, zum Beispiel Ödeme entlang der Gefäßbögen oder Teleangiektasien der Papille, gefunden (18, 19).

*Kumar* und Mitarbeiter fanden eine signifikant erniedrigte zellvermittelte Immunantwort bei Patienten mit Retinitis pigmentosa und in 60% der untersuchten Patienten antiretinale Antikörper, die mit der Dauer und Schwere der Erkrankung korrelierten und von den Autoren als Folge der reduzierten zellulären Immunantwort interpretiert wurden. Ein in 8% positiver Rheumafaktor untermauert ihrer Meinung nach zusätzlich die sich so äußernde Immunregulationsstörung (14).

*Newsome* und Mitarbeiter untersuchten 47 Patienten mit Retinitis pigmentosa im Vergleich mit einer Kontrollgruppe gleichen Alters und Geschlechts. Die wichtigsten Ergebnisse waren eine Erhöhung der T-Helfer-Zellen und eine Erniedrigung der Suppressor-T-Zellzahl bei nicht veränderter Gesamt-T-Lymphozytenzahl. Sie fanden bei sieben von 29 Patienten mit RP eine Interleukin 2-Rezeptor-Expression auf den Lymphozyten, jedoch in keinem Fall in der Kontrollgruppe. Unterschiede in der Induzierbarkeit und Sekretion von Gamma-Interferon und Interleukin 2 wurden nicht nachgewiesen (21).

Die Moorfields-Arbeitsgruppe unter Leitung von *D. J. Spalton* fand bei fünf von 17 Patienten mit Retinitis pigmentosa und Gefäßleckagen eine unspezifische Erhöhung von IgM, in fünf Fällen antinukleäre, in sechs Antikörper gegen glatte Muskulatur, in fünf Fällen Antikörper gegen die Parietalzellen des Magens, dabei in





**Abb. 5a** Patient K.S., Fluoreszenzangiogramm RA vor Beginn der immunsuppressiven Therapie  
**Abb. 5b** gleiche Pat., Fluoreszenzangiogramm RA sechs Wochen nach Beginn der immunsuppressiven Therapie  
**Abb. 5c** gleiche Pat., Fluoreszenzangiogramm RA sechs Wochen nach Absetzen der immunsuppressiven Therapie  
**Abb. 5d** gleiche Pat., Fluoreszenzangiogramm LA sechs Wochen nach Absetzen der immunsuppressiven Therapie

sechs Fällen zwei oder mehr Autoantikörper. In keinem Fall wurden antithyroidale, antimikrosomale, antimitochondriale und Antikörper gegen quergestreifte Muskulatur und Retikulinfasern nachgewiesen. Die Prävalenz der nachgewiesenen Autoantikörper war im Vergleich mit der Normalpopulation erhöht (15).

*Heredia* und Mitarbeiter untersuchten bei 54 Patienten mit Retinitis pigmentosa die Stimulierbarkeit der Lymphozyten durch verschiedene Aktivatoren. Sie fanden eine erniedrigte Stimulierbarkeit durch Phytohaemagglutinin, eine vermehrte Aktivierbarkeit durch xenogene Retina-Extrakte bei einer Reduktion der gesamten und der aktivierten Lymphozyten. Die Concanavalin-A-stimulierte Suppressorzell-Aktivität war erniedrigt. Sie interpretierten die gefundene Störung der zellulären Immunantwort als Zeichen für die Existenz einer Immunregulationsstörung bei primärer Retinitis pigmentosa (20).

Bei der ersten Patientin konnte unter Therapie mit Cyclosporin A ein subjektiver Visus-Anstieg nicht objektiviert werden.

Bei der zweiten Patientin sahen wir links ebenfalls keinen Visusanstieg, rechts stieg der Visus von 0,5p auf 1,0p an. Fluoreszenzangiographisch konnten wir

einen Rückgang des Macula-Ödems nachweisen. Der Rückgang des Macula-Ödems bei beiden Patientinnen kann als Effekt der Therapie verstanden werden. Zu einem Visusanstieg kommt es jedoch nur, wenn die Neuroretina unter dem in der Regel bereits lange bestehenden Macula-Ödem nicht zu weit funktionell geschädigt ist.

Ob die Cyclosporinbehandlung die Erkrankung selbst aufhalten kann, wissen wir nicht. Ein Therapie-Versuch mit Cyclosporin A und Steroiden sollte ausreichend früh, im Idealfall bei noch erhaltenen Potentialen im Elektro-Retinogramm, begonnen und lange genug durchgeführt werden, um diese Frage beantworten zu können (8). Dabei entsteht jedoch das Problem, daß die Patienten sich erst vorstellen, wenn sie durch ihre Nachtblindheit gestört sind oder einen deutlichen Visusabfall bemerken. Die Diagnose wird auch dann in der Regel noch nicht gleich gestellt, da zunächst die zentrale Retinoschisis im Vordergrund steht. Sie führt in der Regel zu der Erstdiagnose einer kongenitalen zentralen Retinoschisis. Die übrigen Veränderungen sind meist erst später soweit ausgeprägt, daß man an die Möglichkeit eines Morbus Goldmann-Favre denkt. Das ERG ist dann in der Regel bereits ausgelöscht und kann somit für die Beurteilung des Therapie-Erfolges nicht mehr herangezogen werden.

Die Therapie mit Cyclosporin wird beschränkt durch ihre Nebenwirkungen. Dabei steht eine milde Nephropathie mit geringem Anstieg des Blutdruckes und des Serum-Kreatinin-Spiegels, die sich nach Absetzen der Therapie vollständig zurückbildet, im Vordergrund. Hepatopathien oder Blutbild-Veränderungen sind hingegen sehr selten. Früher wurde immer wieder das gehäufte Auftreten von Malignomen erwähnt. Im Unterschied zu zytotoxischen Therapien ist die Häufigkeit von sekundären Tumoren jedoch selten (25, 26).

Eine zusätzliche oder alternative Therapie mit Bromocriptin hat in beiden Fällen keinen sicheren Effekt gezeigt. Die wesentliche Nebenwirkung des Medikamentes ist eine Blutdrucksenkung und Kreislaufregulationsstörung, die wir bei unseren beiden Patientinnen nicht sahen.

Wir fanden bei beiden Patientinnen einen Rückgang des Macula-Ödems und eine Stabilisierung des klinischen Bildes unter immunsuppressiver Therapie mit Prednison 5 mg/die und Cyclosporin A in einer Vollblutkonzentration von 100–130 ng/ml nach sechs Wochen. Dieser Effekt war über eine Therapiedauer von vier und dreizehn Monaten stabil. In beiden Fällen kam es innerhalb von sechs Wochen nach Absetzen des Cyclosporin A zu einer deutlichen Befund-Verschlechterung, die fluoreszenzangiografisch bestätigt wurde.

#### Literatur

- <sup>1</sup> Goldmann, H.: Biomicroscopie du corps vitre et du fond de l'oeil. Bull. Mem. Soc. Fr. Ophthalmol. 70 (1957) 265
- <sup>2</sup> Favre, M.: A propos de deux cas de dégéné-rescence hyaloïdeoretinienne. Ophthalmologica 135 (1958) 604–609
- <sup>3</sup> Francois, J., A. de Rouck, E. Cambie: Dégéné-rescence Hyaloïdeoretinienne de Goldmann-Favre. Ophthalmologica 168 (1974) 81–96
- <sup>4</sup> Wagner H.: Ein bisher unbekanntes Erbleiden des Auges (Degeneratio hyaloïdeoretinalis hereditaria), beobachtet im Kanton Zürich. Klin. Mbl. Augenheilk. 100 (1938) 840–858
- <sup>5</sup> Schmidt B., M. Weinberg: Atypische Retinopathia pigmentosa mit zentraler Retinoschisis (Goldmann-Favre). Klin. Mbl. Augenheilk. 169 (1976) 508–512
- <sup>6</sup> Peyman G. A., G. A. Fishman, D. R. Sanders, J. Vlcek: Histopathology of Goldmann-Favre Syndrome Obtained by Full-Thickness Eye-Wall Biopsy. Ann. Ophthalmol. 9 (1977) 479–484
- <sup>7</sup> Lisch W., K. Ullerich: Hereditäre periphere Retinoschisis. Klin. Mbl. Augenheilk. 174 (1979) 351–358
- <sup>8</sup> Izumi K., M. Matsuhashi: Goldmann-Favre syndrome in a four-year-old-girl. Doc. Ophthalmol. 66 (1987) 219–226
- <sup>9</sup> Hauschild E., H. Hiller, A. Heydenreich: Beitrag zum Krankheitsbild der vitreo-retinalen Degeneration. Klin. Mbl. Augenheilk. 156 (1970) 628–643

- <sup>10</sup> Robertson J. E., S. M. Meyer: Hereditary vitreoretinal degenerations. In: Retina (Chief-Ed SJ Ryan) Vol 1 (Ed. TE Ogden) (1989) 469–479. The C.V. Mosby Company, St. Louis
- <sup>11</sup> Deutman A. F.: Macular Dystrophies. In: Retina (Chief-Ed SJ Ryan) Vol 2 (Ed AP Schachat, RP Murphy, A Parz) (1989) 243–252. The C. V. Mosby Company, St. Louis.
- <sup>12</sup> Feiler-Ofry V., A. Adam, L. Regenbogen, V. Godel, R. Stein: Hereditary Vitreoretinal Degeneration and Night Blindness. Am. J. Ophthalmol. 67 (1969) 553–558
- <sup>13</sup> Fishman G. A., L. E. Jampol, M. F. Goldberg: Diagnostic features of the Goldmann-Favre syndrome. Br. J. Ophthalmol. 60 (1976) 345–353
- <sup>14</sup> Kumar M., R. M. Gupta, H. V. Nema: Role of Autoimmunity in Retinitis Pigmentosa. Ann. Ophthalmol. 15 (1983) 838–840
- <sup>15</sup> Spalton D. J., A. H. S. Rahi, A. C. Bird: Immunological studies in retinitis pigmentosa associated with retinal vaskular leakage. Br. J. Ophthalmol. 62 (1978) 183–187
- <sup>16</sup> Newsome D. A., R. B. Nussenblatt: Retinal S Antigen Reactivity in Patients with Retinitis Pigmentosa and Usher's Syndrome. Retina 4 (1984) 195–199
- <sup>17</sup> Schulman J., S. Merin: Hereditary Vitreoretinal Degenerations. In: Newsome D. A. (ed) Retinal Dystrophies and Degenerations. Raven Press New York (1988) 85–104
- <sup>18</sup> Chant S. M., J. Heckenlively, R. H. Meyers-Elliott: Autoimmunity in hereditary retinal degeneration. I. Basic studies. Br. J. Ophthalmol. 69 (1985) 19–24
- <sup>19</sup> Heckenlively J. R., A. M. Solish, S. M. Chant, R. H. Meyers-Elliott: Autoimmunity in hereditary retinal degeneration. II. Clinical studies: antiretinal antibodies and fluorescein angiogram findings. Br. J. Ophthalmol. 69 (1985) 758–764
- <sup>20</sup> Heredia C. D., J. M. Vich, J. Huguot, V. Garcia-Calderon, P. A. Garcia-Calderon: Altered cellular immunity and suppressor cell activity in patients with primary retinitis pigmentosa. Br. J. Ophthalmol. 65 (1981) 850–854
- <sup>21</sup> Newsome D. A., T. C. Quinn, A. D. Hess, P. M. Pitha-Rowe: Cellular Immune Status in Retinitis Pigmentosa. Ophthalmology 95 (1988) 1696–1703
- <sup>22</sup> Lisch K.: Seltene Formen von tapetoretinaler Degeneration. Klin. Mbl. Augenheilk. 98 (1937) 498–504
- <sup>23</sup> Hruby K.: Ist die Retinitis pigmentosa zweifellos unheilbar? Klin. Mbl. Augenheilk. 192 (1988) 358–359
- <sup>24</sup> Schneider T., E. Zrenner: Differentialdiagnose früh beginnender tapetoretinaler Degenerationen unter Einsatz retinaler Funktionsdiagnostik. Fortschr. Ophthalmol. 84 (1987) 292–297
- <sup>25</sup> Nussenblatt R. B., A. G. Palestine: Cyclosporine: Immunology, Pharmacology and Therapeutic Uses. Surv. Ophthalmol. 31 (1986) 159–169
- <sup>26</sup> Kahan B. D.: Cyclosporine. New. Engl. J. Med. 321 (1989) 1725–1738

Manuskript erstmals eingereicht 13. 8. 1990, zur Publikation in vorliegender Form angenommen 5. 9. 1990

J. Garweg, Dr. M. Böhnke, Dr. I. Mangold

Univ.-Augenklinik  
Krankenhaus Eppendorf  
Martinstraße 52  
2000 Hamburg 20